Böbrek Hastalıkları Genetiği

Dr. Dede Şit

İstanbul Bağcılar Eğitim ve Araştırma Hastanesi

İç Hastalıkları/Nefroloji Kliniği

Genetik Böbrek Hastalıkları

Dr. Dede Şit

İstanbul Bağcılar Eğitim ve Araştırma Hastanesi

İç Hastalıkları/Nefroloji Kliniği

Herediter Böbrek Hastalıkları

Dr. Dede Şit

İstanbul Bağcılar Eğitim ve Araştırma Hastanesi

İç Hastalıkları/Nefroloji Kliniği

Genetik Hastalıklar – Tanım

- **Herediter hastalıklar (Kalıtsal Hastalıklar):**
  - Anne ve babadan geçer, gametler yoluyla kuşaktan kuşağa aktarılır.
  - Familyal (ailesel)'dir.
- **Konjenital hastalık (Doğumsal Hastalıklar):**
  - Doğumda var olan demektir.
  - Herediter olmayabilir. (örn konjenital sifiliz)

Genetik Hastalıklar – Tanım

- **Herediter hastalıklar (Kalıtsal Hastalıklar):**
  - Anne ve babadan geçer, gametler yoluyla kuşaktan kuşağa aktarılır.
  - Familyal (ailesel)'dir.
- **Konjenital hastalık (Doğumsal Hastalıklar):**
  - Doğumda var olan demektir.
  - Herediter olmayabilir. (örn konjenital sifiliz)

Her genetik hastalık konjenital değildir!

Genetik Hastalıklar

- **Geniş etkili mutant genlere bağlı hastalıklar** (Mendeliyen Hst)
  - ✓ Geniş etkili tek gen mutasyonları sonucu ortaya çıkar. Çoğu kalıtsal ve aileseldir. (ör: depo hast)
- **Multifaktöriyel (poligenik) kalıtımlı hastalıklar**
  - ✓ Bir fenotipik karakter veya hastalığın ekspresyonunu hem genetik hem de çevresel faktörler etkiler. (ör: hipertansiyon, diabetes mellitus)
- **Kromozom hatalarından oluşan hastalıklar**
  - ✓ Kromozomlardaki yapısal veya sayısal anormallikler sonucu oluşan hastalıklar (ör: trizomiler, Turner send, Klienefelter send)
- **Atipik kalıtımı olan tek gen hastalıkları**

Genetik & Böbrek Hastalıkları

- Genetik olduğu kesin olan Böbrek Hastalıkları
- Genetik olduğu olası veya genetik katkısı olan Böbrek Hastalıkları

Genetik & Böbrek Hastalıkları

- **Genetik olduğu kesin olan Böbrek Hastalıkları**
- Genetik olduğu olası veya genetik katkısı olan Böbrek Hastalıkları

Genetik Böbrek Hastalıkları

Kidney disorder or syndrome	Genes	Proteins/Products
Alport syndrome (X linked)	COL4A5	Type IV collagen α5 chain
Alport Syndrome (autosomal recessive)	COL4A3 or COL4A4	Type IV collagen α3 chain Type IV collagen α4 chain
Alport syndrome with leiomyomatosis (X linked)	COL4A5 and COL4A6	Type IV collagen α5 and α6 chain
Benign familial hematuria (autosomal dominant)	COL4A4	Type IV collagen α4 chain
Autosomal dominant polycystic kidney disease 1 (PKD1)	PKD1	Polycystin 1
Autosomal dominant polycystic kidney disease 2 (PKD2)	PKD2	Polycystin 2
Autosomal recessive PKD	PKD3	Polycystin ?
VonLippel-Lindau (VHL) disease	TSC/VHL	VHL protein
Nephrogenic diabetes insipidus (X- linked)	ADHRV2	Vasopresin receptor V2
Nephrogenic diabetes insipidus (autosomal recessive)	AQP2	Aquaporin 2
Familial hypocalcuric hypercalcemia	CASR	Ca 2+ sensing receptor
X- linked recessive nephrolithiasis	CLCN5	Cl- channel
X- linked recessive hypophosphatemic rickets	CLCN5	Cl- channel
Fabry disease (X- linked)	GLA	α-galactosidaseA (α-galA)
Juveline nephronophtysis	NPHP1	
Steroid resistant nephrotic syndrome	NPHS2	podocin

Genetik Böbrek Hastalıkları

- Herediter Nefritler
- Kistik Böbrek Hastalıkları
- Otozomal Dominant İnterstisyel Böbrek Hastalığı
- Nefronofizis
- Genetik tubüler hastalıklar
- Diabetik nefropati
- Mitokondriyal Sitopatilerde Böbrek Tutulumu
- Çocuklarda Steroid-resistant İdiopatik Nefrotik Sendrom

Herediter Nefritler

- Alport sendromu
- İnce basal membran hastalığı
- Tırnak-patella sendromu
- Ailesel fokal segmentalglomerülosklerozz
- Ailesel Ig A nefropatisi

Alport Sendromu

- En yaygın herediter nefrittir
- X-linked
- Sıklık: 1/50000
- SDBY %0.2 – 0.3'ünden sorumludur.
- Defekt GBM majör komponenti olan Tip IV kollajenin 5α zincirindedir.

Heidet L, Gubler MC. The renal lesions of Alport syndrome. J Am Soc Nephrol 2009; 20:1210.

Alport Sendromu

- **Başlıca bulgular:**
  - Hematüri
  - Proteinüri ile beraber progressif nefrit
  - Böbrek yetmezliği
  - Sensörinöral sağırlık (%30 – 50)
  - %15 – 30 Okuler anormallikler (anterior lentikonus -patognomonik bulgu- makulopati)
- **EM:** GBM'da fragmantasyon ve lamelleşme

Alport Sendromu

- **Başlıca bulgular:**
  - **Hematüri** → **KARDİNAL BULGULAR**
  - Proteinüri ile beraber progressif nefrit
  - Böbrek yetmezliği
  - Sensörinöral sağırlık (%30 – 50)
  - %15 – 30 Okuler anormallikler (anterior lentikonus -patognomonik bulgu- makulopati)
- **EM:** GBM'da fragmantasyon ve lamelleşme

Alport Sendromu & Genetik

Molecular genetics of Alport's syndrome		
Inheritance	Affected Locus	Gene Product
X-linked (XLAS)	*COL4A5*	α5(IV)
X-linked + leiomyomatosis	*COL4A5* + *COL4A6*	α5(IV) + α6(IV)
Autosomal recessive (ARAS)	*COL4A3* *COL4A4*	α3(IV) α4(IV)
Autosomal dominant	*COL4A3* *COL4A4*	α3(IV) α4(IV)

Figure 45.2 Molecular genetics of Alport's syndrome.

Elsevier items and derived items © 2007 by Mosby, Inc., an affiliate of Elsevier Inc.

Alport Sendromu & Genetik

Molecular genetics of Alport's syndrome		
Inheritance	Affected Locus	Gene Product
X-linked (XLAS)	*COL4A5*	α5(IV)
X-linked + leiomyomatosis	*COL4A5* + *COL4A6*	α5(IV) + α6(IV)
Autosomal recessive (ARAS)	*COL4A3* *COL4A4*	α3(IV) α4(IV)
Autosomal dominant	*COL4A3* *COL4A4*	α3(IV) α4(IV)

Figure 45.2 Molecular genetics of Alport's syndrome.

Elsevier items and derived items © 2007 by Mosby, Inc., an affiliate of Elsevier Inc.

Alport Sendromu

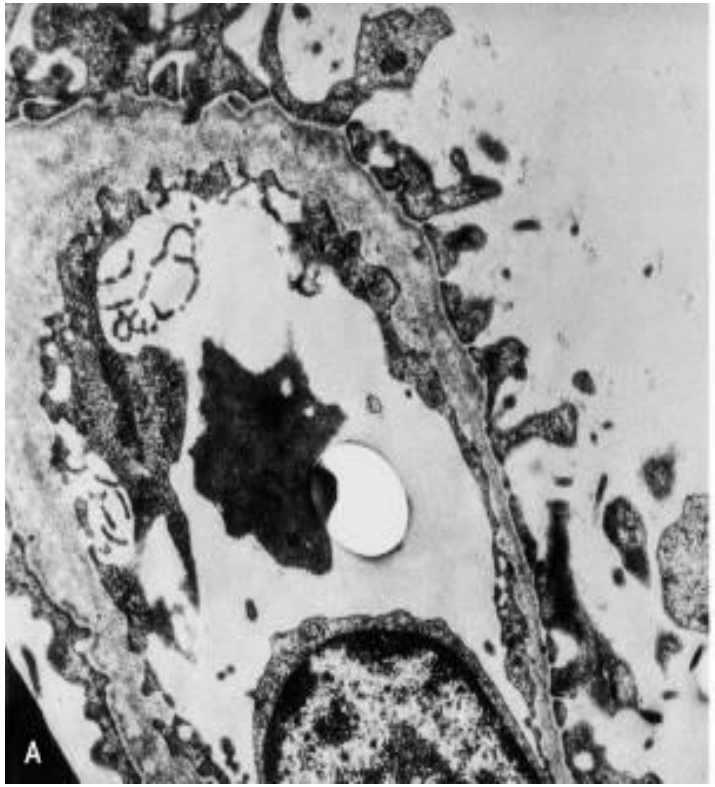

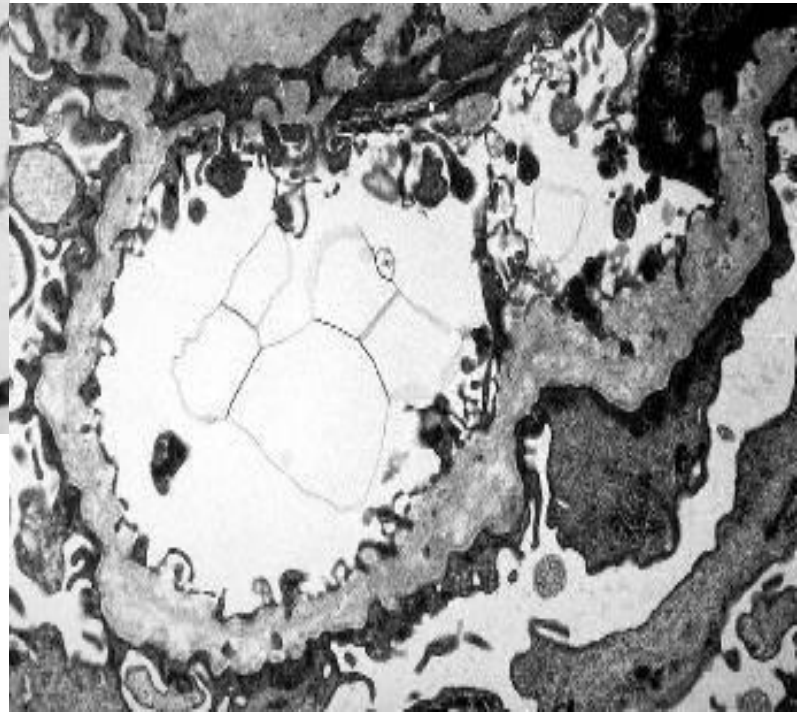

Alport Sendromu ve GBM Anormalileri:

- Düzensiz kontur ve yer yer incelmeler
- Kalınlaşma ve bölünmeler
- Elektrodens granüller

Kashtan CE. Alport syndrome and thin glomerular basement membrane disease. J Am Soc Nephrol 1998; 9:1736.

Alport Sendromu & Tedavi

- **Tedavi:**
  - Konservatif

- **Prognoz:**
  - Ortalama 40 – 60 yaşlarında SDBY progresyon gösterir

İnce Bazal Membran Hastalığı

- Kalıtımsal geçen ve glomeruler hematüri ile karakterizedir.
- GBM diffüz incelmeler saptanır.
- Ekstrarenal bulgular nadirdir.
- Hipertansiyon, nefrotik sendroma progresyon sık değildir.
- Tedavi: Özgül bir tedavisi yoktur.
- Uzun dönem prognoz iyidir.

İnce Bazal Membran Hastalığı

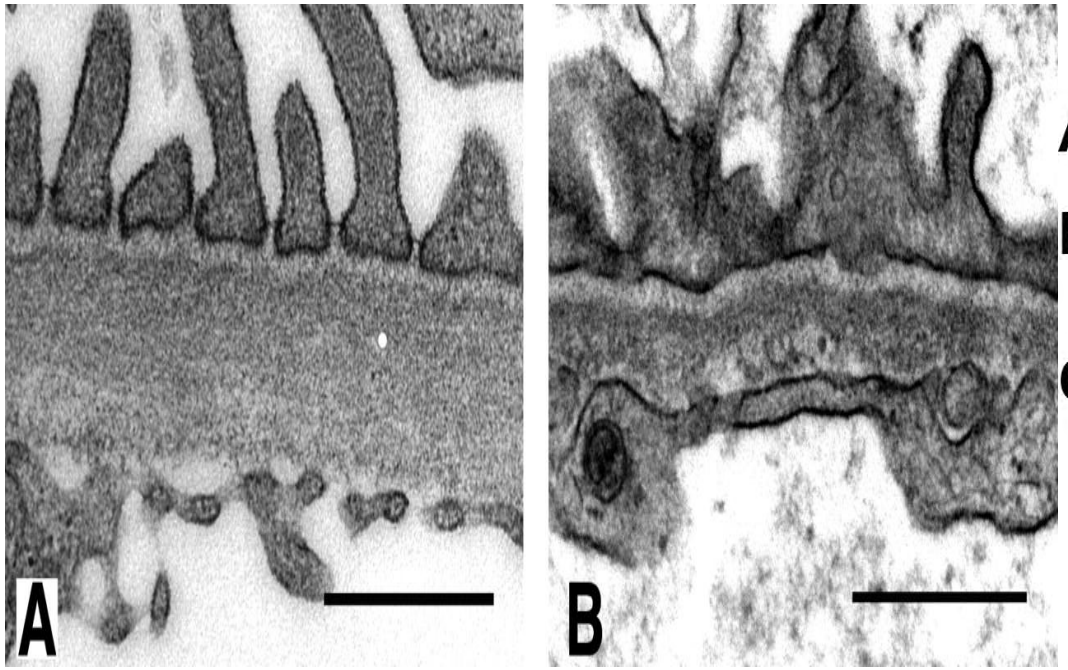

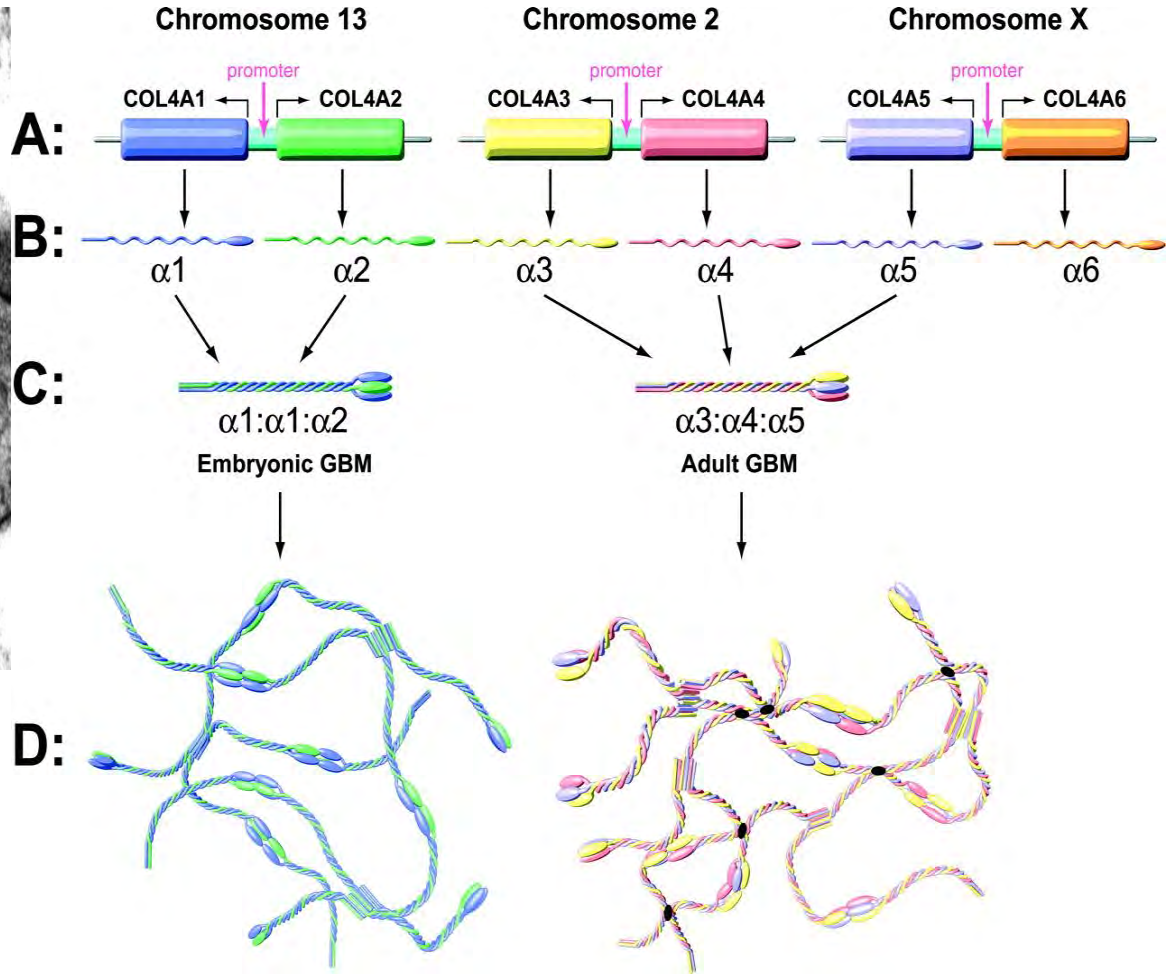

Tryggvason K , and Patrakka J JASN 2006;17:813-822

Tırnak – Patella Sendromu

- Otozomal dominant (kromozom 9)
- Patella yokluğu veya hipoplazisi
- Distrofik tırnaklar
- Bileklerde ve iliak kanatlarda displazi
- 22:1.000.000 (insidans)
- Renal bulgular (proteinüri, hematüri, nefrotik sendrom, hipertansiyon) hastaların %50'sinde görülür
- Ortalama 33 yaşında hastaların %30'unda son dönem böbrek yetmezliği gelişir

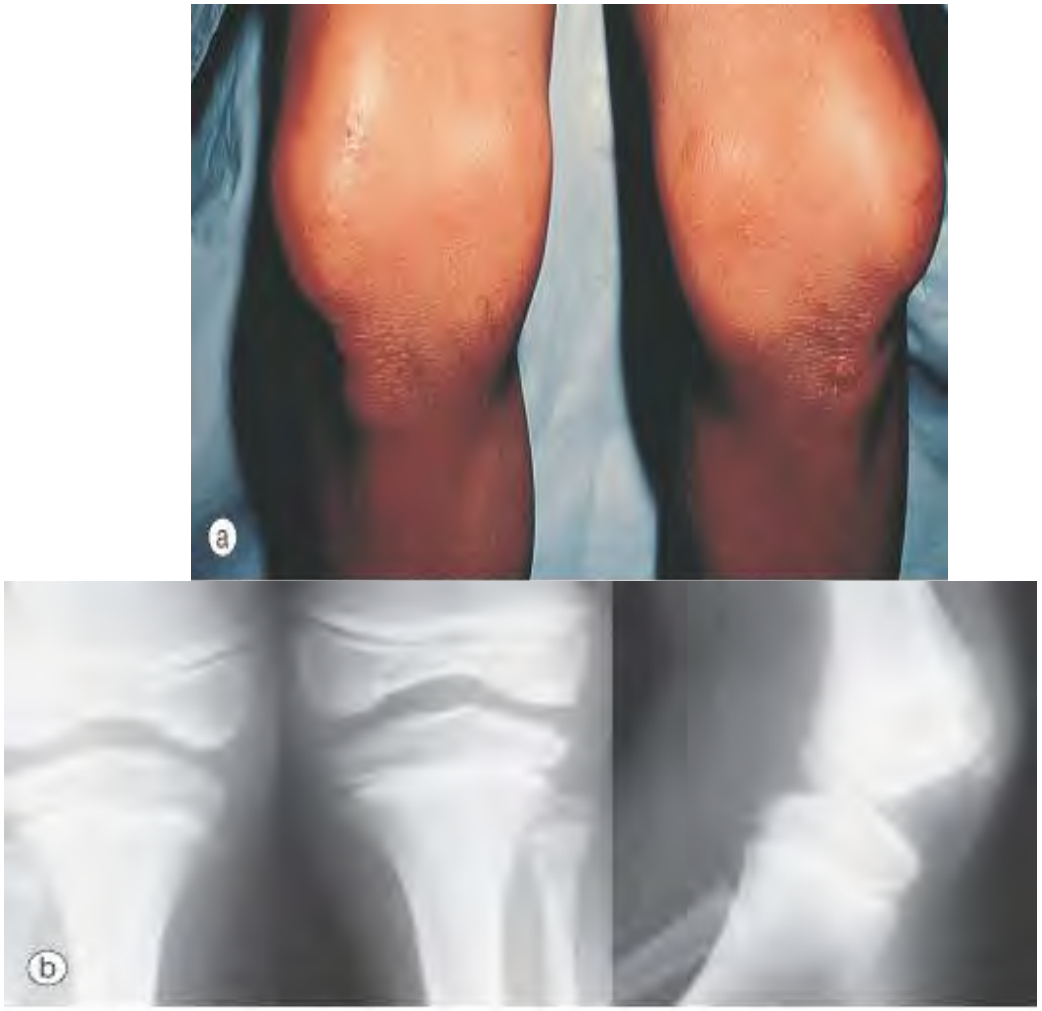

Figure 45.14B Nail-patella syndrome. Clinical (*a*) and radiologic (*b*) appearance of absence of the patellae.

(Courtesy of Dr. R. Vernier.)

Kistik Böbrek Hastalıkları

Otozomal Dominant Polikistik Böbrek Hastalığı

Otozomal Resesif Polikistik Böbrek Hastalığı

Konjenital Renal Kistik Hastalıklar

- **Polikistik Böbrek Hastalıkları**
  - Otozomal Resesif Polikistik Böbrek
  - Otozomal Dominant Polikistik Böbrek
- **Juvenil Nefronoftizis – Medullar Kistik Hastalık**
  - Juvenil Nephronoftizis (otozomal resesif)
  - Medullar Kistik Hastalık (otozomal dominant)
- **Konjenital Nefrozis (otozomal resesif)**
- **Ailesel Hipoplastik Glomerulokistik Hastalık (otozomal dominant)**
- **Diğerleri;** Tuberoz Sklerozis, Von Hippel Lindau Sendromu, Nörofibromatöz, vs.

Konjenital Renal Kistik Hastalıklar

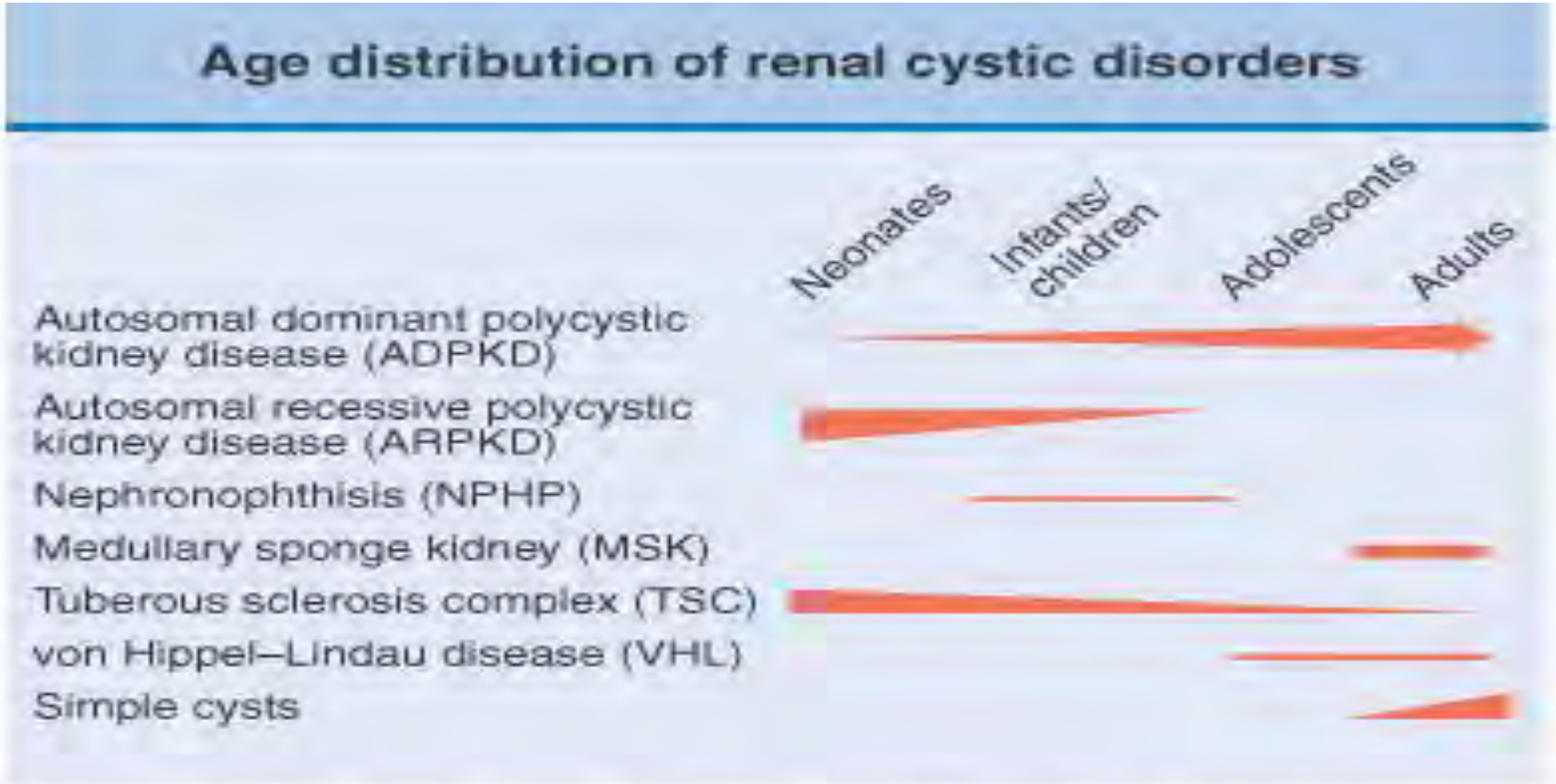

Figure 44.2 Age distribution of renal cystic disorders.

Elsevier items and derived items © 2007 by Mosby, Inc., an affiliate of Elsevier Inc.

Otozomal Dominant Polikistik Böbrek Hastalığı (ODPBH)

- **Her 400 – 1000 doğumda bir görülür.**
- **En yaygın kalıtımsal böbrek hastalığıdır.**
- **Multisistemiktir.**
- **Genetik heterojenite gösterir:**

Grantham JJ. Clinical practice. Autosomal dominant polycystic kidney disease. N Engl J Med 2008; 359:1477.

Otozomal Dominant Polikistik Böbrek Hastalığı

- %90 olgu ailesel görülürken, %10 olgu sporadik görülür.
- Kistler genellikle medülla ve kortekse yerleşiktir. Ancak %1 – 5'i nefronlardan gelişir.
- Semptomlar 3. veya 4. dekadlarda görülmeye başlar.
- Diyaliz hastalarının ortalama %3 – 6'sını oluşturur.
- Olguların %50'si 60 yaşına kadar Kronik Böbrek Hastalığı son evresine ulaşır.

ODPBH & Genetik

- 2 gen tanımlanmış – PKD1, PKD2
  - PKD1(Kromozom 16) – polisistin 1 üretir – %90
    - Daha genç yaşta
    - Hipertansiyon, enfeksiyon ve renal yetmezlik
  - PKD2 (Kromozom 4) – polisistin 2 üretir – %10
    - İleri yaşta
- Sıklıkla 30-50 yaş arası, nadiren yenidoğanda da olabilir.

Pei Y, et al. Bilineal disease and trans-heterozygotes in ADPKD. Am J Hum Genet 2001; 68:355.

ODPBH

- **Kistler en sık karaciğerde olmak üzere pankreas, dalak tiroid ve seminal veziküllerde de görülebilir**
- **Vasküler anomaliler görülebilir:**
  - Berry anevrizması %33
  - Aort anevrizması
  - MVP
- **Kolon divertiküler hastalığı %80**

ODPBH

- Böbrekler bilateral genişlemiştir (4000 gm)
- %1 – 2 olguda diffüz kistler saptanır (parankim içermez)
- Büyüklük, çap, sayı, değişişebilir.
- Korteks, medülla veya kortikomedüller lokalizasyonda olabilir (kistlerin %'i nefronlarda gelişir).
- Pelvikalisiyel sistemde distorsiyona yol açabilirler
- Nefron veya kollektör tüplerin herhangi bir yerinden kaynaklanabilirler.

ODPBH & Makroskopik Görünüm

ODPBH Klinik Özellikler

- **Kronik lomber ağrı**
  - ✓ **Akut ağrı saptandığında infeksiyon, obstrüksiyon, kist içine hemoraji düşünülmelidir.**
- **Hematüri:** Mikroskopik/Gross hematüri
- **Proteinüri**
- **Böbrek idrarı konsantrasyon yeteneği bozulmuştur**
- **Böbrek taşları: %15 – 20**
- **Hipertansiyon: %75 – 80**

ODPBH Klinik Özellikler

- **Ektrarenal Bulgular:**
  - **Polikistik KC hastalığı:** En sık ekstrarenal bulgudur
  - **İntrakraniyal anevrizma: %8**
  - **Koroner arter anevrizmaları**
  - **Büyük damar anevrizma ve disseksiyonları; Torasik aorta ve servikosefalik arteriyel diseksiyon**
  - **Valvular kalp hastalığı:**
    - MVP %25
  - **Herniler....**

Figure 43.7A Vascular manifestations of ADPKD. *a*, Gross specimen demonstrating bilateral aneurysms of the middle cerebral arteries. *b*, Gross specimen demonstrating a thoracic aortic dissection extending into the abdominal aorta in a patient with ADPKD.

Elsevier items and derived items © 2007 by Mosby, Inc., an affiliate of Elsevier Inc.

SDBY’ne progresyonu hızlandıran faktörler:

- Hipertensiyon
- Reküren Hematüri
- Üriner sistem infeksiyonları (öz. erkeklerde)
- Masif kistik karaciğer hastalığı (öz. kadınlarda)
- Multiparite (öz. >3 gebelik)
- Erken yaşta semptomatik olma
- Sickle Cell Trait

ODPBH & Tanı

- Tanı (aile öyküsü olmadığında)
  - Bilateral böbrek kistlerinin ve dört parametreden en az iki tanesinin olması:
    - Bilateral renal boyut artışı
    - 3 veya daha fazla karaciğer kisti olması
    - Serebral arter anevrizması
    - Dalak, Pankreas, Araknoid ve Epifiz Kistlerinin olması

ODPBH & Tanı

- **Diagnostik testler:**
  - **Renal ultrasonografi:** Primer tanı aracıdır.
  - **IVP:** Böbrek, ureter ve mesanenin ekstratuar fonksiyonlarını değerlendirmede yararlıdır.
  - **BT:** Kistlerin karakteristikleri ve renal kitlelerin ayırıcı tanısında kullanılır.
  - **MR**
  - **Diğerleri….**

ODPBH & Radyoloji

ODPBH & USG Görüntüleme

- **15 – 29 yaş:** Tek veya her iki böbrekte en az 2 kist
- **30 – 59 yaş:** Her böbrekte en az 2 kist
- **>60 yaş:** Her böbrekte en az 4 kist

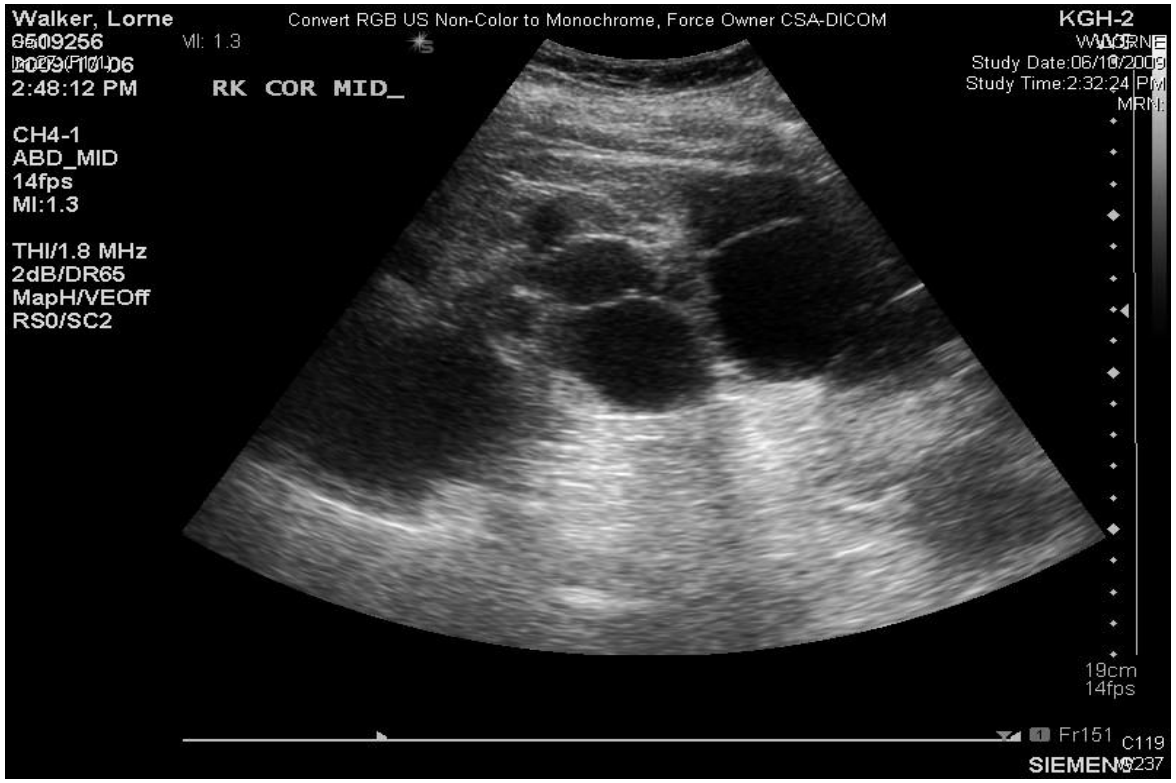

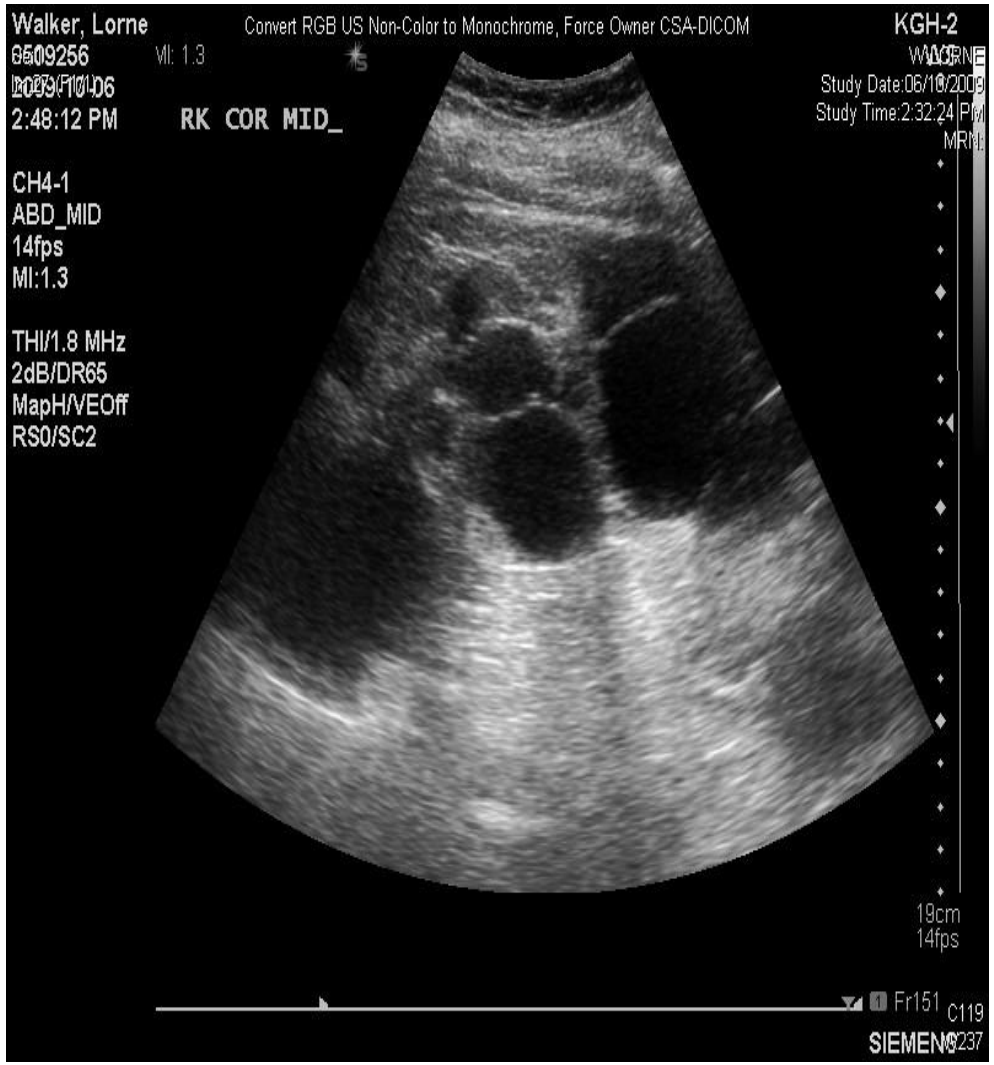

ODPBH & BT Görüntüleme

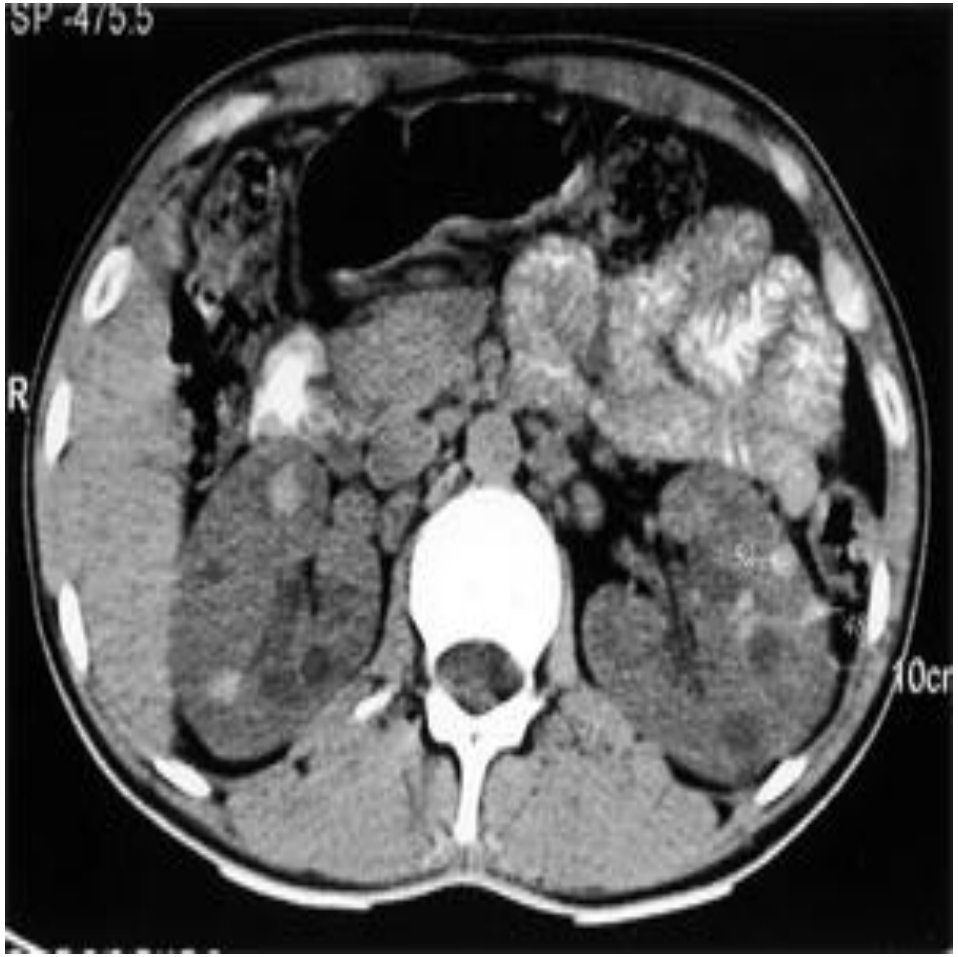

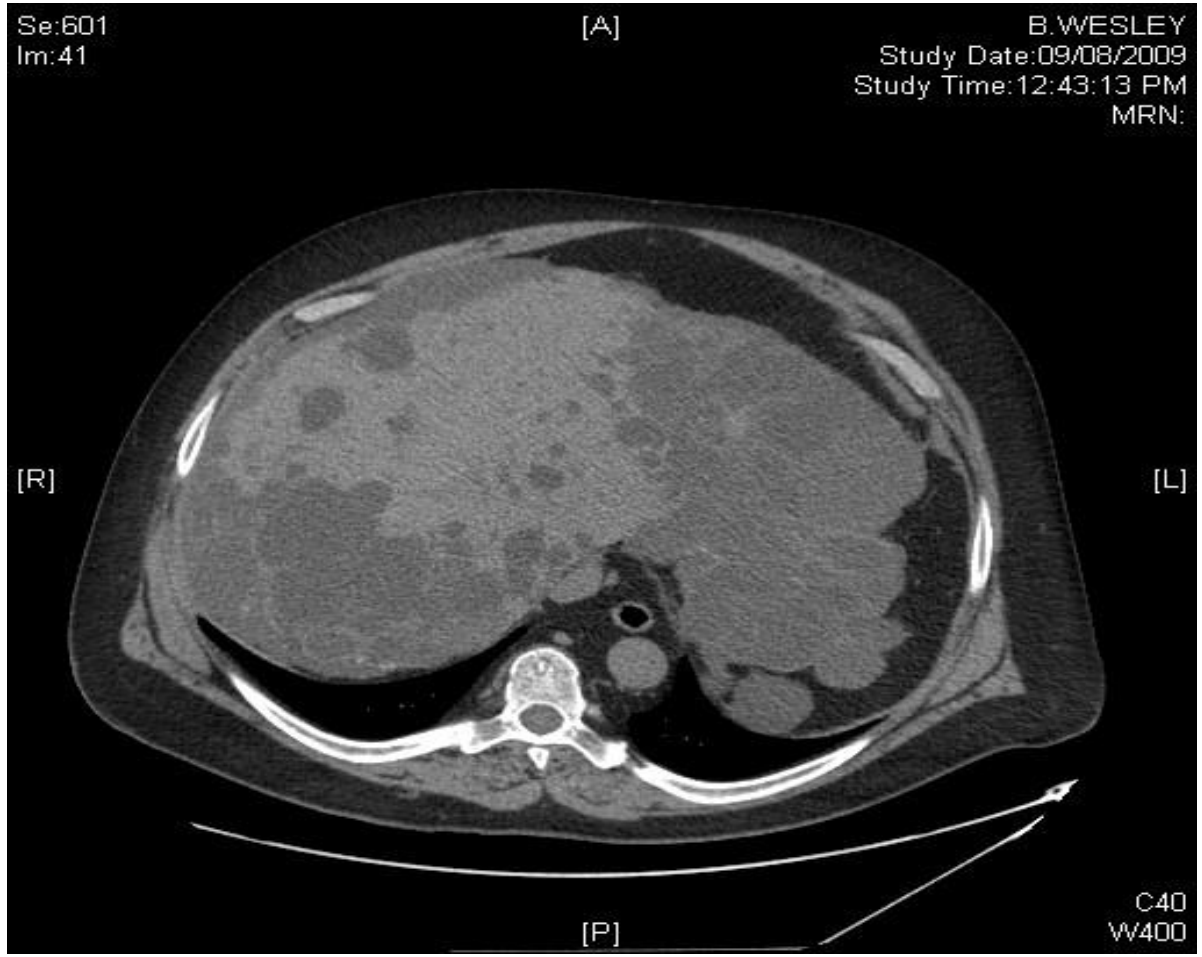

ODPBH & Tedavi

- **Genetik Danışmanlık**
- **Hipertansiyon**
- **Enfeksiyon**
- **Nefrotoksisiteden kaçınma**
- **Ağrı (medikal veya cerrahi)**
  - Perkutan kist aspirasyonu ve etanol enjeksiyonu
  - Dekortikasyon

Otozomal Resesif Polikistik Böbrek Hastalığı

- 6. kromozom PKHD1 geninde mutasyon
- Antenatal tanı:
  - Ultrasonda ekojenik , homojen büyük sünger şeklinde böbrek parankimi boyunca küçük kistler
- Genellikle aylar içinde fataldir
- Hepatik ve periportal fibrozis ,safra kesesi ektazisi
- Neonatal dönemde renal yetmezlik

Otozomal Resesif Polikistik Böbrek Hastalığı

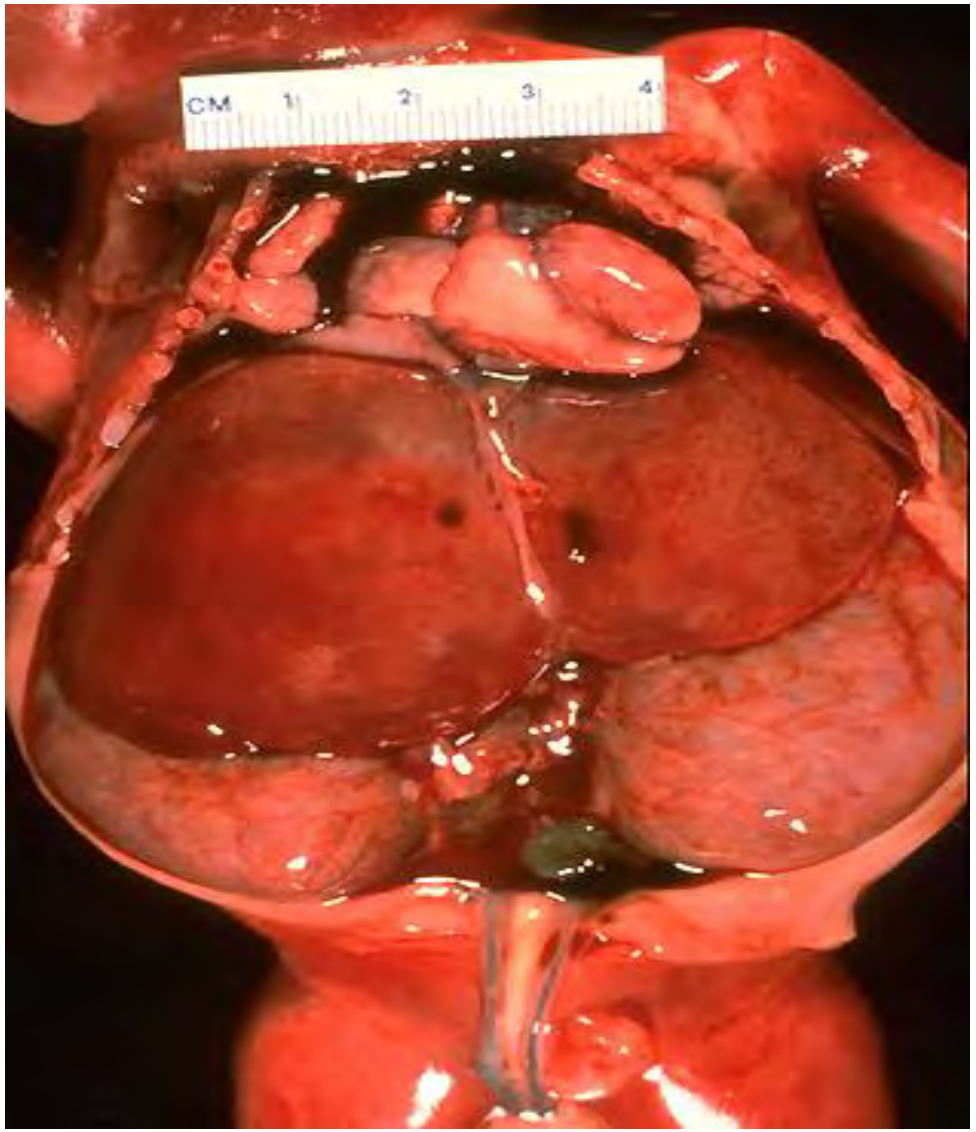

Otozomal Resesif Polikistik Böbrek Hastalığı

- Renal ve liver patolojileri ters ilişkilidir.
- Oligohidramnios
- Potter’s yüzü
- Respiratuar Distress Sendromu – pulmoner hipoplazi

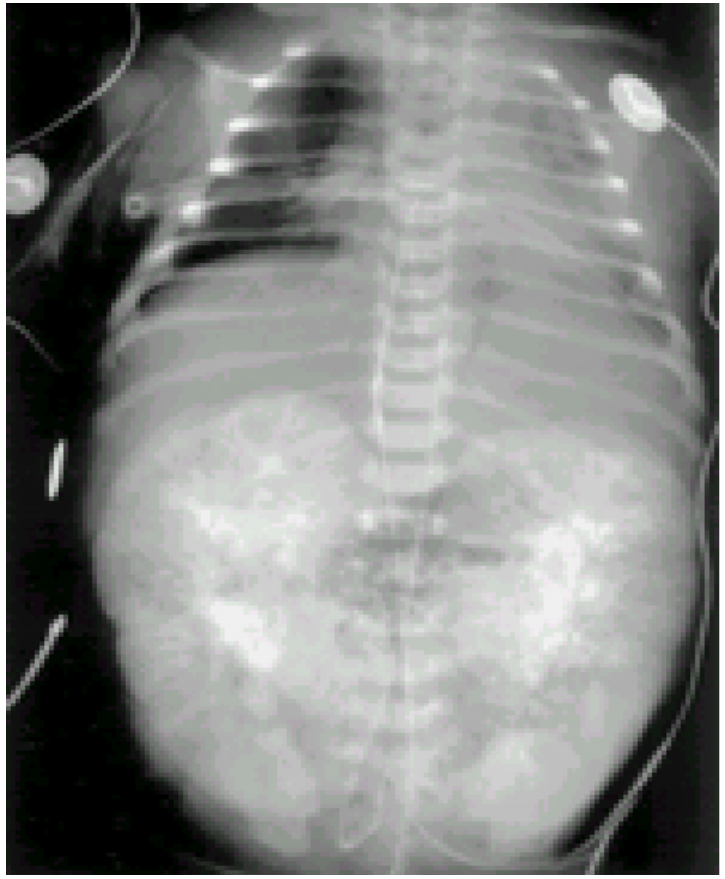

Otozomal Resesif Polikistik Böbrek Hastalığı

- Progresif böbrek yetmezliği
- Hafif proteinüri, anemi, hipertansiyon, idrar konsantrasyon defekti, kalp yetmezliği
- Bilateral simetrik geniş böbrekler
- Yüzey düzgün olup 1 – 2 kist
- Kollektor tüplerde diffüz dilatasyon

Otozomal Resesif Polikistik Böbrek Hastalığı

- Prenatal tanıda fetal USG, genetik test yapılabilir
- Postnatal tanıda görüntüleme yöntemleri kullanılabilir
- Perinatal mortalite %30-50
- Kombine Karaciğer ve böbrek nakli gerekebilir

Otozomal Resesif Polikistik Böbrek Hastalığı

- Geniş fakat normalbiçimli pelvikalisiyel sistem
- Normal glomerul, tubulus ve intertisyum
- Normal sayıda nefron
- Konjenital hepatik fibroz

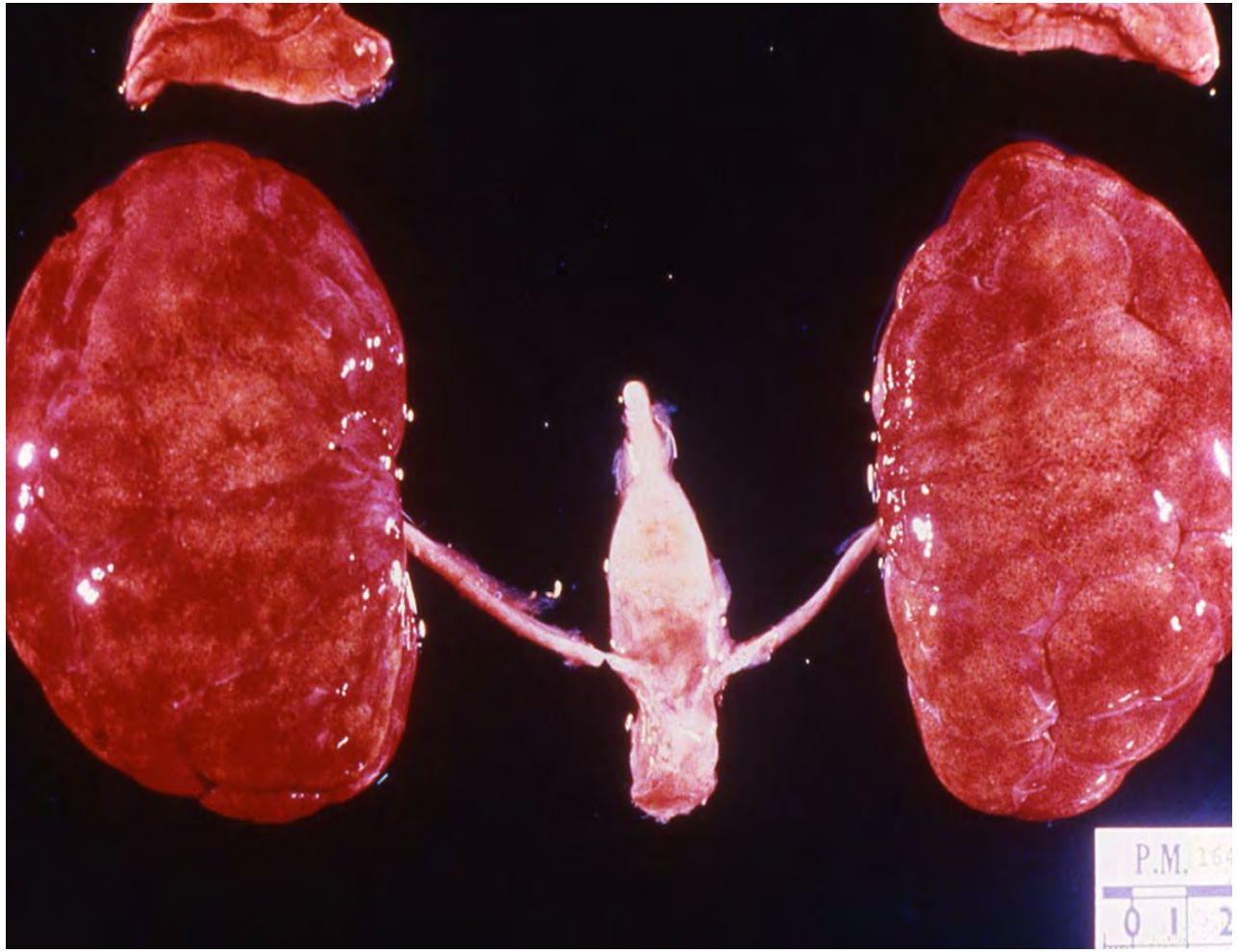

von Hippel Lindau Sendromu

- **Von Hippel-Lindau (VHL) sendromu**
  - Otozomal dominant geçişli
  - VHL gen tümör supresör etkilidir
  - 3q25 yerleşimindeki gende mutasyonlar saptanabilir
  - Seyrek bir hastalıktır (1:40.000).

von Hippel Lindau Sendromu

- Serebellar ve retinal hemanjioblastom (morbidite ve mortalitenin major nedeni)
- Kistler
  - Pankreas
  - Böbrek – 76%
  - Epididimis
- Epididimal kistadenom
- Feokromasitoma – %10-17
- Böbrek Hücreli Karsinom - %50

Otozomal Dominant İnterstisyel Böbrek Hastalığı

Medüller Kistik Böbrek Hastalığı

Familyal juvenil hiperürisemik Nefropati

Uromodulin ilişkili Böbrek Hastalığı

Otozomal Dominat İntertisyel Böbrek Hastalıkları

- **Otozomal Dominat İntertisyel Böbrek Hastalıklar; Özellikleri:**
  - Otozomal dominant kalıtım
  - Progresyonları oldukça yavaştır.
  - İdrar bulguları siliktir; minimal proteinüri olabilir.
  - Medüller kistler görülebilir, ancak kural değildir.

Medüller Kistik Hastalık

- Otozomal dominant

- Yavaş ilerleyen böbrek yetmezliğine yol açar.
  - ✓ SDBY 20-70 yaşlarında gelişir

- Normal idrar incelemesi, hafif proteinüri veya mikroskopik hematüri görülebilir

- Medüller kistler USG de görülebilir

Medüller Kistik Hastalık

- Hiperürisemi ve gut nadir eşlik eder, böbrek yetmezliğinin ileri evrelerinde görülebilir
- Hastaların %40'ında USG de kistler görülebilir
- Renal biyopside; tübüler atrofi, intersitisyel fibrozis, tübüler basal membranda karakteristik lamellasyon
- Spesifik bir tedavisi yoktur

Uromodulin ile ilişkili Böbrek Hastalığı

- Uromodulin (Tamm Horsfall protein) kodlayan UMOD geninin mutasyonu sonucu meydana gelir.
- Mutant uromodulin tübüllerde birikir
- Medüller kistik hastalık tip 2 olarak da bilinir.
- Sık bir hastalık değildir.

Familyal juvenil hiperürisemik Nefropati

- Hastalığın erken dönemlerinden itibaren (<20 yaş)hiperürisemi ve gut gözlenir
- Progressif böbrek yetmezliğine yol açar
- Mutant uromodulin tübüllerde birikir
- Böbrek biyopsisinde tübülointersitisyel hastalık saptanır, ürat kristalleri gözlenmez
- Tanıda ailede böbrek yetmezliği ve gut hikayesi, normale yakın idrar bulguları saptanması önemlidir
- USG bulgusu genellikle saptanmaz
- Mutasyon analizi kesin tanı için yapılabilir

Kumar S. Mechanism of Injury in Uromodulin-Associated Kidney Disease. JASN 2007:18

Genetik & Böbrek Hastalıkları

- Genetik olduğu kesin olan Böbrek Hastalıkları
- **Genetik olduğu olası veya genetik katkısı olan Böbrek Hastalıkları**

Diabetik nefropati

Diyabetik Nefropati

- **Hem tip 1 hem de tip 2 DM komplikasyonudur.**
- **Sıkı glisemik kontrol, agresif kan basıncı kontrolü ve ACEI kullanımı DN riskini azaltmıştır.**
- **Patogenezde glomeruler hiperfiltrasyon hiperglisemi ve AGE üretimi, artmış plazma prorenin üretimi, hipoksi-inflamasyon ve artmış sitokin üretimi patogenezde rol oynar.**

Diyabetik Nefropati & Risk Faktörleri

- **Risk faktörleri:**
  - Familyal diyabet öyküsü,
  - Siyah ırk,
  - Hipertansiyon,
  - Kötü glisemik kontrol
  - Sigara
  - Oral kontraseptif kullanımı

Diyabetik Nefropati & Risk Faktörleri

- **Risk faktörleri:**
  - **Familyal diyabet öyküsü,**
  - Siyah ırk,
  - Hipertansiyon,
  - Kötü glisemik kontrol
  - Sigara
  - Oral kontraseptif kullanımı

Kronik Böbrek Hastalığı: Progresyon

- **Klinik**
  - DM
  - HT
  - KBY aile öyküsü
  - Otoimmün hastalıklar
  - Sistemik infeksiyonlar
  - Üriner infeksiyon/Taş hastalığı
  - Alt üriner trakt obstrüksiyonu
  - Malignite
  - Geçirilmiş ABY
  - İlaçlar
  - Azalmış renal kitle
  - Düşük doğum ağırlığı

- **Sosyodemografik**
  - İleri yaş (>60)
  - Irk
  - Kimyasal/çevresel maruziyet
  - Düşük gelir/eğitim

Kronik Böbrek Hastalığı: Progresyon

- **Klinik**
  - DM
  - HT
  - **KBY aile öyküsü**
  - Otoimmün hastalıklar
  - Sistemik infeksiyonlar
  - Üriner infeksiyon/Taş hastalığı
  - Alt üriner trakt obstrüksiyonu
  - Malignite
  - Geçirilmiş ABY
  - İlaçlar
  - Azalmış renal kitle
  - Düşük doğum ağırlığı

- **Sosyodemografik**
  - İleri yaş (>60)
  - Irk
  - Kimyasal/çevresel maruziyet
  - Düşük gelir/eğitim

Nefronofizis

Juvenil Nefronofitizis

- Çocuk ve adolesanlarda SDBY vakalarının %6-15'ini oluşturur
- Hastalığın başlangıç yaşına göre:
  - İnfantil
  - Juvenil
  - Adolesan
- İdrar konsantrasyon defekti
- Poliüri/polidipsi
- Böbrek yetmezliği
- Gelişme geriliği
- Retinitis pigmentosa, retinal distrofi, nistagmus

Genetik Tubuler Hastalıklar

- Ailesel su ve sodyum metabolizması bozuklukları

Liddle Sendromu

- Nadir otozomal dominant bir bozukluktur
- Amiloide duyarlı Na kanallarında meydana gelen mutasyon sonucu oluşur.
- Hipertansiyon, hiperkalemi ve metabolik asidoz ile karakterizedir.
- Plazma Renin ve aldostron düzeyi supresedir

Bartter Sendromu

- Bartter Sendromu genellikle çocukluk çağlarında mental retardasyon ve büyüme gelişme geriliği olması ile fark edilir.
- Defekt NaCl reabsobsiyon mekanizmasındadır

Bartter Sendromu

- **Klinik:**
  - Normal kan basıncı
  - Hipokalemi
  - Metabolik alkaloz
  - Zayıflık, kramplar, poliüri görülebilir.
- **Renin ve aldostrone aktive olmuştur**
- **Frusemid sensitif kanalların mutasyonu sonucu oluşur**

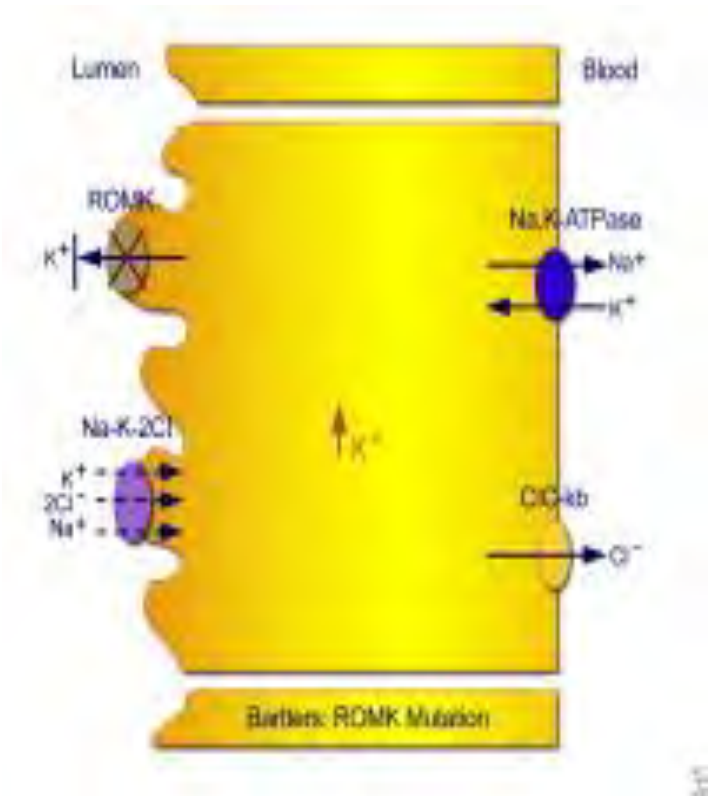

Bartter Sendromu

- Neonatal Bartter's Sendromu
  - Tip 1
  - Tip 2
- Tip 3 Bartter Sendromu: Klasik Bartter's Sendromu
- Tip 4 Bartter Sendromu: İşitme kaybıyla birlikte olan neonatal Bartter's Sendromu
- Tip 5 Bartter Sendromu

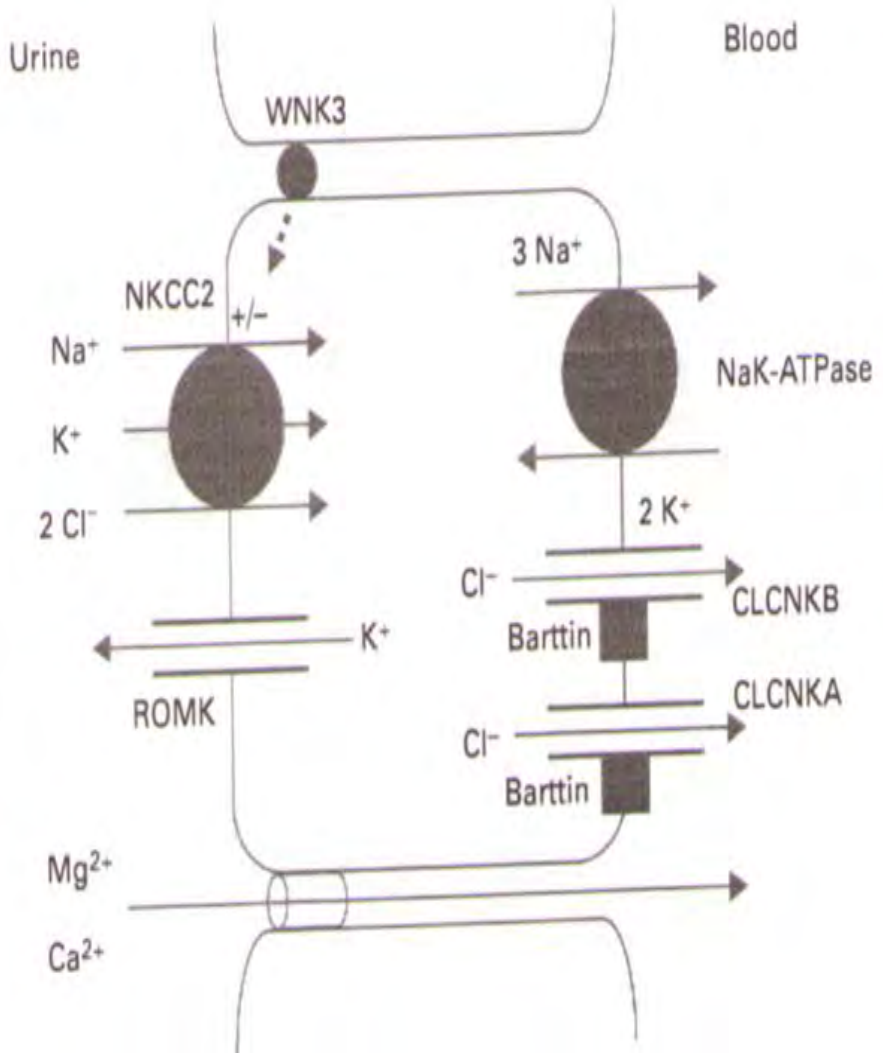

Gitelman Sendromu

- Otozomal resesif geçiş
- Genellikle geç tanınır
- Tiazid grubu diüretiklerin etklerini taklit eden tablo ile ortaya çıkar.
- Defekt Na – Cl transporter pompasındadır
- Poliüri ve kramplar en sık yakınmadır
- Hiperkalsiüri olmadan hipomagnezemi tipiktir (hipokalemi, artmış renin ve aldosteron düzeyi).

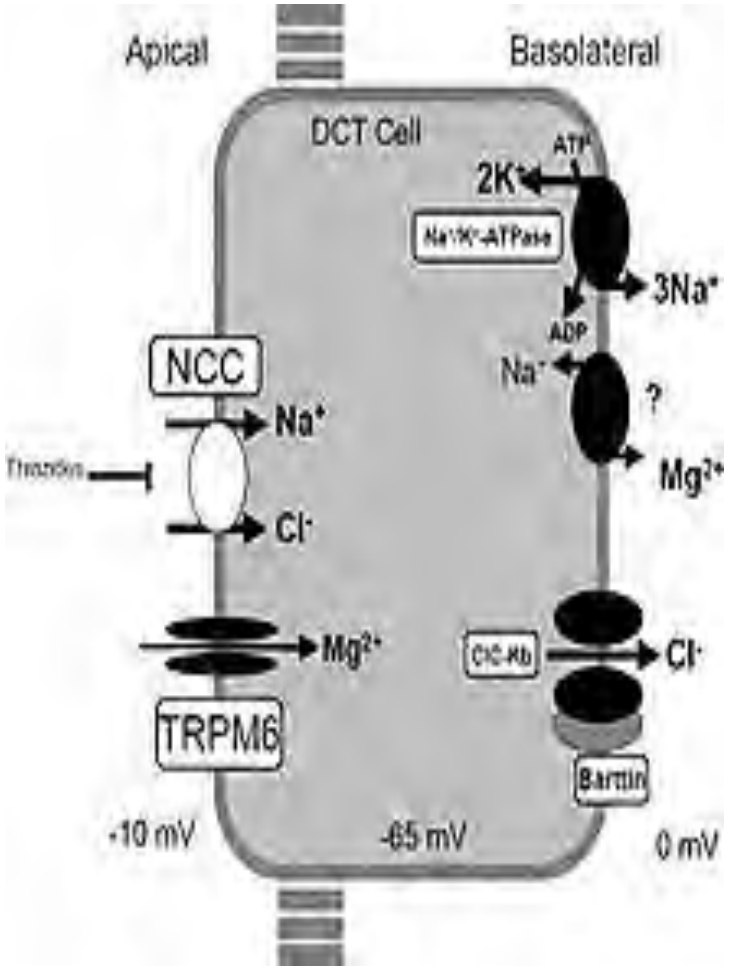

Gitelman Sendromu

- Tedavi:
  - Potasyum
  - Magnezyum
  - Aldactone veya amiloride
  - ACEI

Renal Tubuler Asidoz

- GFH azalma ile orantısız renal asidifikasyon bozukluklarıdır

- Hiperkloremik metabolik asidoz + normal anion gap

TABLE 265-2 Comparison of Normal Anion-Gap Acidoses

Finding	Type 1 RTA	Type 2 RTA	Type 4 RTA	GI Bicarbonate Loss
Normal anion-gap acidosis	Yes	Yes	Yes	Yes
Minimum urine pH	>5.5	<5.5	<5.5	5 to 6
% Filtered bicarbonate excreted	<10	>15	<10	<10
Serum potassium	Low	Low	High	Low
Fanconi syndrome	No	Yes	No	No
Stones/nephrocalcinosis	Yes	No	No	No
Daily acid excretion	Low	Normal	Low	High
Urine anion gap	Positive	Positive	Positive	Negative
Daily bicarbonate replacement needs	<4 mmol/kg	>4 mmol/kg	<4 mmol/kg	Variable

Mitokondriyal Sitopatilerde Böbrek Tutulumu

- Böbrek ile ilgili lizozomal ve peroksizomal hastalıklar
  - Fabry hastalığı
  - Sistinoz
  - Hiperoksalüri

Fabry Hastalığı

- X ’e bağlı resesif geçen, lizozamal alfa galaktozidaz A enzim aktivite eksikliği veya yokluğu nedeniyle oluşan ilerleyici glikosfingolipit depo hastalığıdır.
- Globotriaosilseramil – 3 (GL – 3)birimi olur
- Lizozomal birikim özellikle kalp böbrek ve cilt gibi dokularda fibrozise yol açar.
- **Tipleri:**
  - Klasik Fenotip
  - Kardiyak varyant
  - Renal varyant
- Sık değildir (1:50.000 – 1:100.000)

Fabry Hastalığı & Klinik Bulgular

Table 2 Early signs and symptoms of Fabry disease

Organ system	Sign/Symptom
Nervous system	Acroparesthesias
	Nerve deafness
	Heat intolerance
	Hearing loss, tinnitus
Gastrointestinal tract	Nausea, vomiting, diarrhoa
	Postprandial bloating and pain, early satiety
	Difficulty gaining weight
Skin	Angiokeratomas
	Hypohidrosis
Eyes	Corneal and lenticular opacities
	Vasculopathy (retina, conjunctiva)
Kidneys	Microalbuminuria, proteinuria
	Impaired concentration ability
	Hyperfiltration
	Increased urinary Gb3 excretion
Heart	Impaired heart rate variability
	Arrhythmias
	ECG abnormalities (shortened PR interval)
	Mild valvular insufficiency

Figure 45.13 Angiokeratoma in Fabry's disease. Note the multiple periumbilical angiokeratomas.

(Courtesy of Dr. S. Waldek.)

Fabry Hastalığı & Tanı – tedavi

- **Tanı:**
  - Enzim tayini
  - Genetik kanı

- **Tedavi:**
  - Rekombinant enzim replasmanı

….sabrınız için teşekkürler…..